

Gestion du secteur maxillaire antérieur par prothèse implanto et dento-portée

Dr Thierry ROUACH

D.U d'Implantologie Chirurgicale et Prothétique Paris 7

Attaché, service de Prothèse, Université Paris 5

Mme W âgée de 43 ans, en bonne santé générale, se présente en consultation pour deux motifs principaux :

- Des sensibilités épisodiques au niveau maxillaire antérieur, généralement atténuées par des prises d'antibiotiques répétées;
- Un sourire « qu'elle ne supporte plus et qui ne lui correspond pas ».

Compte tenu du sujet de cet article, il n'est pas de notre propos de reprendre l'observation clinique dans ses détails ; anamnèse, état de santé général, examen exo et endobuccal, examens complémentaires (radiographies, modèles d'études), mais seulement, d'en présenter une version résumée au secteur antérieur maxillaire permettant d'étayer notre propos.

L'examen clinique du secteur antérieur maxillaire révèle :

- Bonne hygiène bucco-dentaire ;
- Des restaurations céramo-métalliques réalisées 5 ans auparavant ;
- 11 et 12 solidarisées ainsi que 21 et 22 ;
- Présence d'un diastème entre 11 et 21 ;
- Parodonte assez favorable malgré la présence d'une récession gingivale en regard de 11.
- Assymétrie 11/12 21/22 ;
- Présence d'une béance antérieure ;
- Légère pulsion linguale.

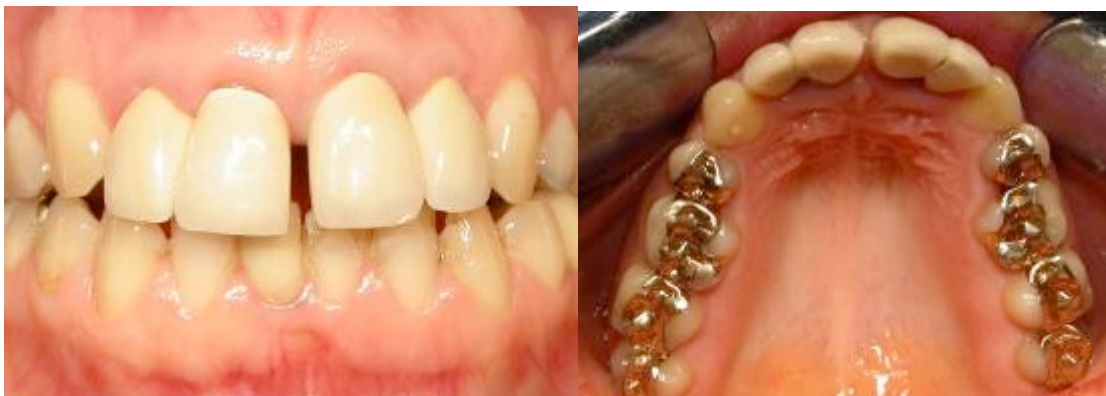

Fig 1 : Situation de départ. Vue de face et vue occlusale.

L'examen radiologique du secteur antérieur maxillaire révèle :

- Un traitement de racine sur 12 avec présence d'un matériau d'obturation à l'apex faisant penser à de l'amalgame, certainement mis en place après résection apicale ;
- Une image apicale volumineuse en regard de 12 ;
- Traitement de racine incomplet sur 21.

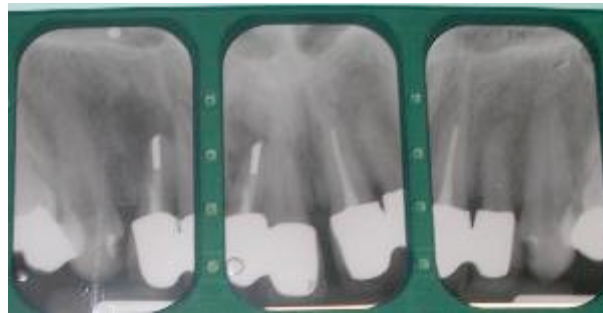

Fig 2 : Radiographies.

PROPOSITION THERAPEUTIQUE :

Dans le cadre de cet article, et toujours dans un esprit de synthèse, il ne sera discuté et détaillé que le raisonnement fait sur le maxillaire antérieur.

Après examen clinique, radiologique et analyse des modèles d'études montés sur articulateur, différentes solutions ont été présentées et discutées avec la patiente (Bridge 22/21/11/12 avec 12 en extension, bridge 13/12/11...).

La proposition retenue consiste en la réalisation de trois couronnes unitaires sur 11/21/22 et d'une couronne implanto-portée sur 12.

CONDUITE DU TRAITEMENT :

Il a été décidé d'effectuer le traitement en plusieurs étapes.

1. Dépose des restaurations prothétiques et mise en place de couronnes provisoires rétablissant la fonction et l'esthétique.

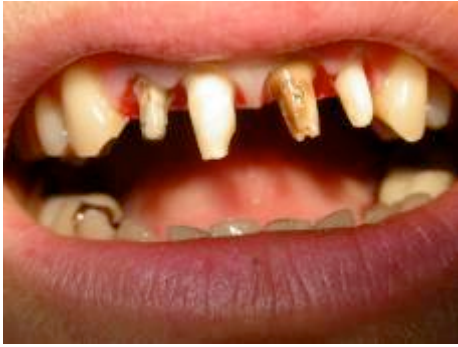

Fig 3 : Dépose des restaurations prothétiques.

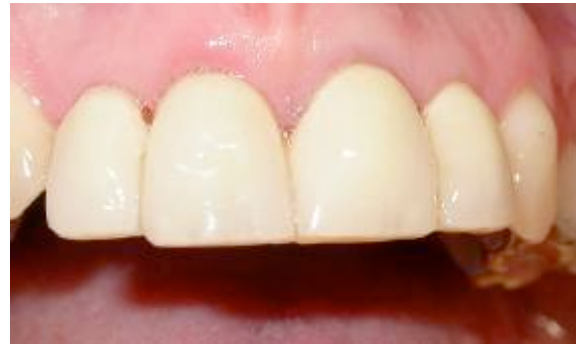

Fig 4 : Prothèse provisoires.

2. Extraction de 12, curetage de l'alvéole et comblement en vue de la mise en place d'un implant.

Du fait de la présence d'une image apicale importante au niveau de la 12, le protocole d'extraction-implantation immédiate qui présente habituellement de nombreux avantages n'a pas été retenu ici. Il nous a semblé plus favorable de procéder dans un premier temps à l'extraction de la dent en prenant soin de préserver un maximum les tissus osseux et gingivaux, d'éliminer le tissu de granulation et de combler l'alvéole à l'aide de Bio Oss.

La couronne provisoire de la 12 est immédiatement transformée en intermédiaire de bridge en extension

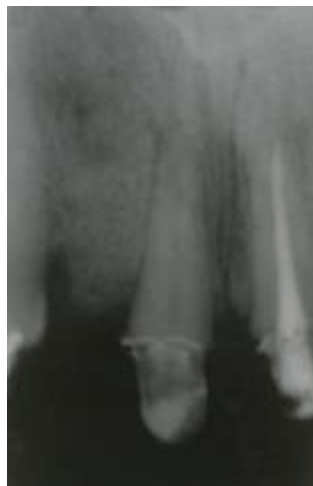

Fig 5 : Radiographie après extraction et comblement de l'alvéole de 12.

3. Reprise du traitement de racine sur 21 et traitement de racine sur 22 qui présentait une fissure coronaire.

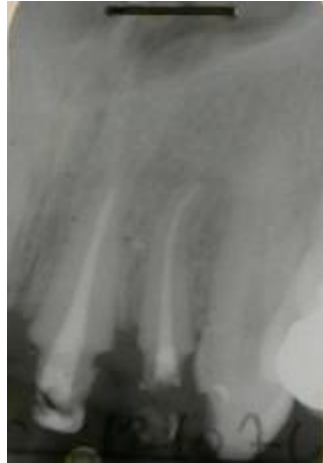

Fig 6 : Traitement de racine sur 21 et 22.

4. Reprise des préparations, réalisation des logements de tenons sur 21 et 22, prise d’empreinte des logements de tenons et scellement des inlays core.

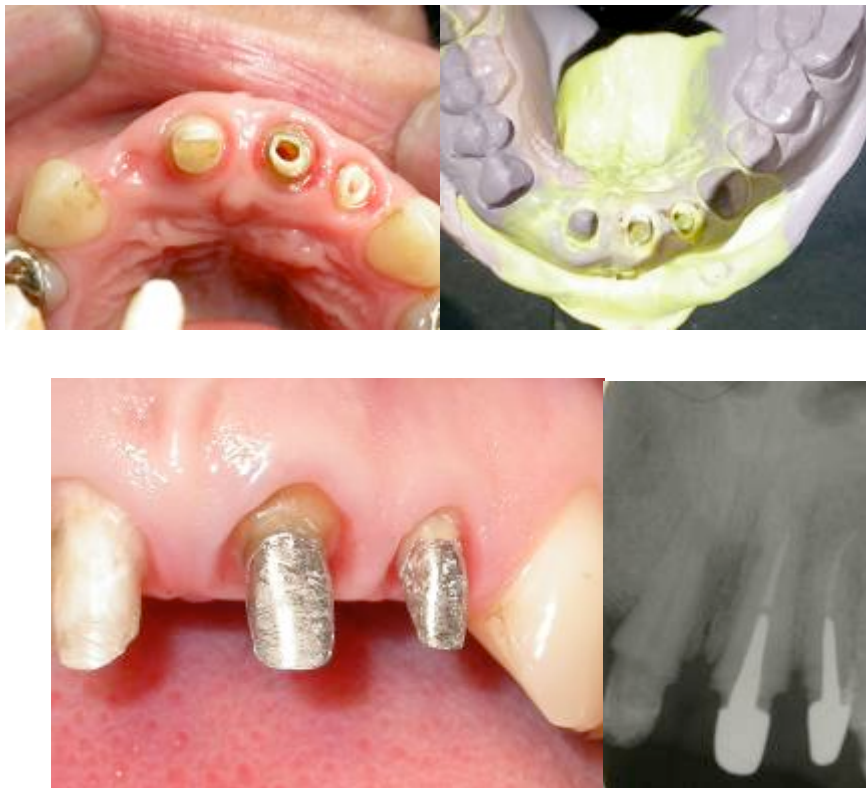

Fig 7 : Logements de tenons, empreintes et scellement des inlay-core.

5. Après cicatrisation de l’alvéole, pose d’un implant en situation de 12 ;

Après 12 semaines de cicatrisation, différentes possibilités sont envisageables :

- Mise en place de l’implant et réalisation d’une couronne provisoire dans la séance. Cette technique bien que présentant de nombreux

avantages (optimisation des tissus mous...) a été éliminée du fait de la présence d'une légère pulsion linguale et d'une stabilité primaire moyenne de l'implant après sa mise en place (environ 30 N.cm-1) ;

- Mise en place de l'implant en 2 temps chirurgicaux. Cette technique a pour avantages de pouvoir éventuellement gérer les tissus mous au deuxième temps chirurgical en cas de défaut important. Dans notre situation, cette technique n'a pas été retenue du fait d'un contexte clinique assez favorable ne nécessitant pas d'aménagements gingivaux particuliers, et pour limiter la durée de traitement ;
- Mise en place de l'implant en 1 temps chirurgical. C'est la technique choisie, principalement pour limiter la durée du traitement.

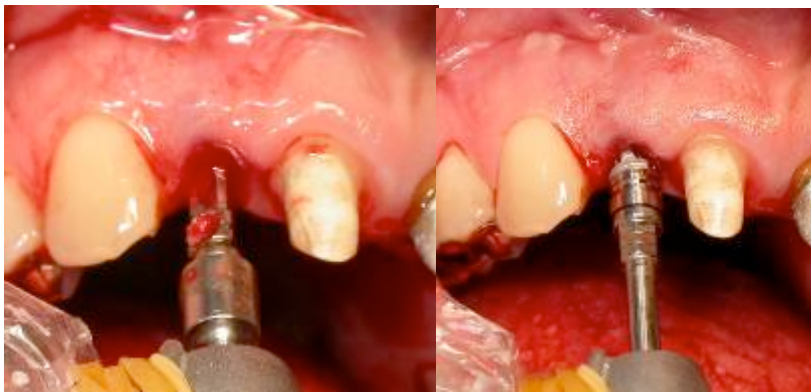


Fig 8 : Chirurgie sans lambeau pour préserver l'architecture des tissus mous. Mise en place d'un implant 3i NT de diamètre et longueur adaptés a la situation clinique.

6. Après cicatrisation osseuse et gingivale les restaurations prothétiques peuvent être réalisées :

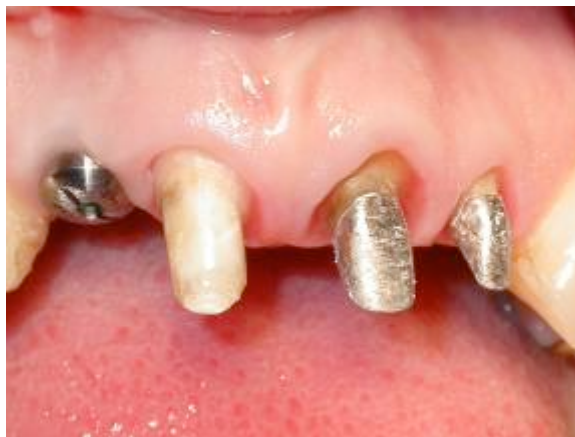

Fig 9 : Vue vestibulaire après cicatrisation à 3 mois.

Empreinte :

La première étape consiste en la réalisation d'une empreinte, les objectifs de l'empreinte en prothèse fixée et en prothèse implanto-portée étant différents.

En prothèse fixée, l'empreinte a pour objectifs l'enregistrement des formes de contours, limites et lignes de finitions des préparations, ainsi que de la zone située au-delà de la limite qui permettra au laboratoire de suivre le profil d'émergence de la dent. En fonction de la situation de la limite par rapport à la gencive, des moyens d'accès aux limites comme les cordonnets rétracteurs peuvent être utilisés.

En prothèse implanto-portée, l'empreinte a pour objectif d'enregistrer la position de l'implant ou du pilier par rapport à son environnement par l'intermédiaire d'un transfert d'empreinte. L'utilisation de pièces usinées et standardisées (transferts, analogues...) permet de transférer les contours et limites de l'implant ou du pilier.

Dans le cas présent, nous sommes dans une situation « mixte » avec trois dents naturelles et un implant. Deux types d'empreintes sont envisageables :

- La technique globale utilisée dans ce cas, permet de répondre à la fois aux objectifs de l'empreinte sur dents naturelles (enregistrement des formes de contours, limites, lignes de finition et zone non préparée située au-delà de la limite) et implantaire (situation des implants).
 - La technique de la double empreinte qui consiste à prendre séparément l'empreinte des dents et des implants de sorte à répondre de manière optimale aux objectifs de chaque empreinte et à les réunir sur un même modèle par l'intermédiaire de chapes de transferts (cette technique sera détaillée dans un autre cas clinique).
- l'empreinte mixte globale « étapes cliniques » :
- Dépose des couronnes provisoires sur dents naturelles ;
 - Rinçage et décontamination des préparations ;
 - Mise en place des fils de rétraction (ou autre technique d'accès aux limites) ;
 - Dépose de la vis de cicatrisation ;
 - Mise en place du transfert d'empreinte ;
 - Contrôle radiographique ;
 - Dépose des fils de rétraction ;
 - Injection du matériau d'empreinte ;
 - Après prise du matériau d'empreinte, dévissage du transfert (ici une technique directe a été réalisée) ;
 - Désinsertion du porte empreinte ;
 - Vérification de l'empreinte ;
 - Remise en place de la vis de cicatrisation et des provisoires ;
 - Connexion de l'analogue au transfert d'empreinte;

Cette technique présente cependant certains inconvénients :

- Seul la méthode en 1 temps 2 viscosités ou éventuellement l'utilisation de matériaux monophasés (1 temps 1 viscosité) peuvent être utilisées (pas de « wash technique », 2 temps 2 viscosités) .
- Le cahier des charges des matériaux d'empreinte utilisés pour les implants n'est pas forcément identique à celui des dents naturelles ;
- Parfois la proximité entre implants et dents naturelles peut rendre difficile l'enregistrement des limites ;

- La réalisation de ce type d’empreinte implique un temps de travail plus important car elle nécessite la préparation des dents et des implants à l’empreinte.

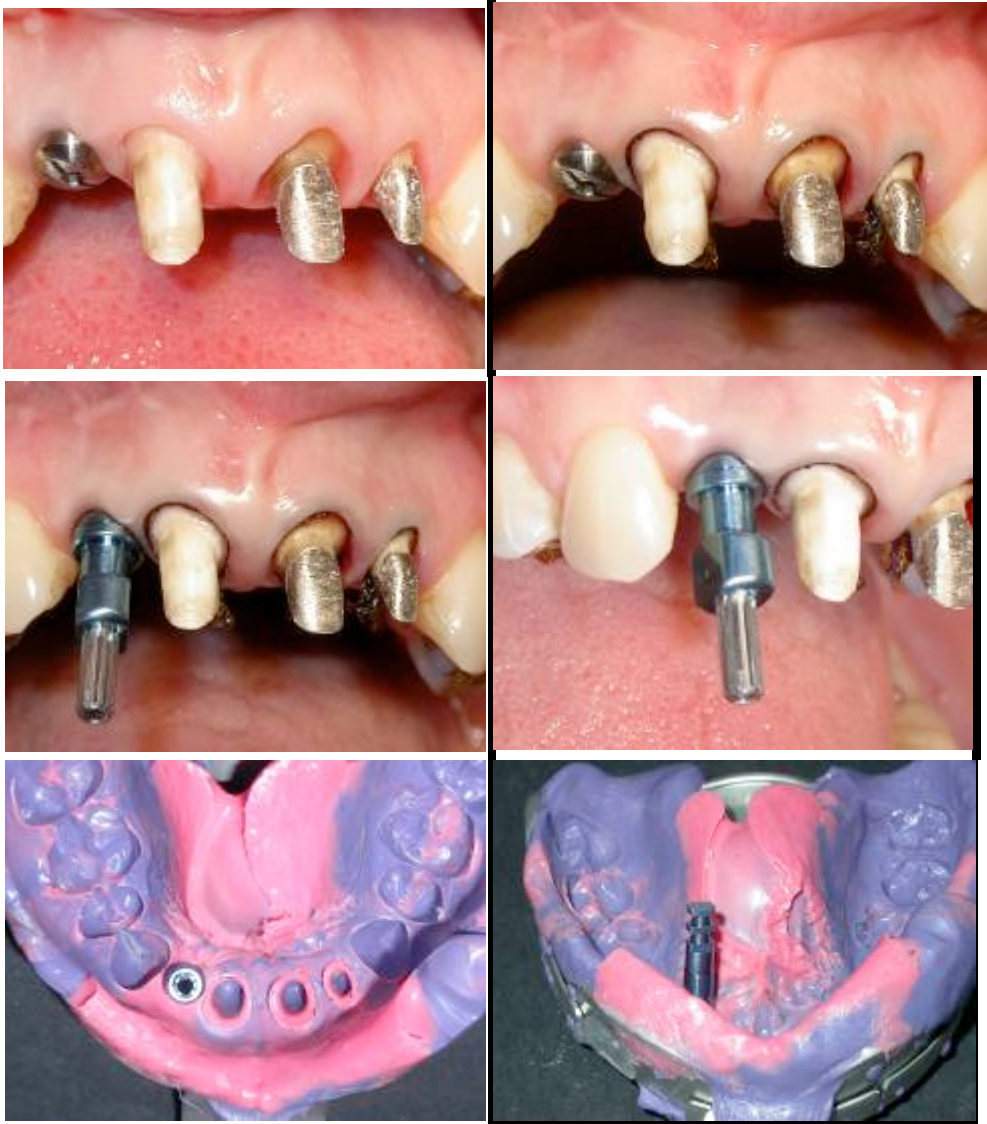

Fig 10 : Etapes cliniques de l’empreinte.

Choix et préparation du pilier implantaire :

Le pilier ZiReal® 3i :

C’est un pilier droit en zircone, monté sur un cylindre en titane permettant une adaptation précise sur l’implant. La mise en forme du pilier se fait par soustraction, de préférence au laboratoire, à l’aide de fraise diamantées et sous irrigation abondante.

Ce pilier est principalement indiqué dans le secteur antérieur pour des raisons esthétiques. Il peut être utilisé pour des édentements unitaires ou des petits bridges, chez les patients ayant

un sourire gingival, une gencive fine et festonnée où le risque de récessions gingivales est plus fréquent.

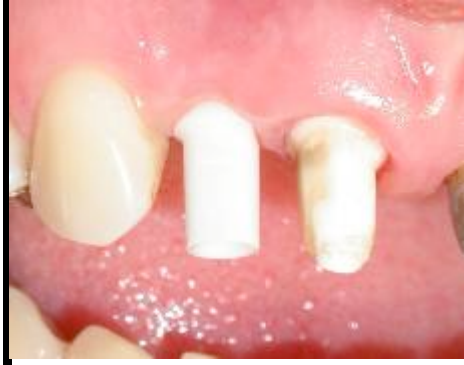

Fig 11 : Pilier ZiReal® non préparé.

Avantages du pilier:

- Propriétés optiques importantes ;
- Matériau mécaniquement très résistant ;
- Parfaite tolérance des tissus mous ;
- Adaptation précise sur l'implant du fait de la présence de la base en titane ;
- Application du concept du profil d'émergence ;
- Rattrapage de l'axe jusqu'à 10° ;
- Système antirotationnel pour les couronnes unitaires.

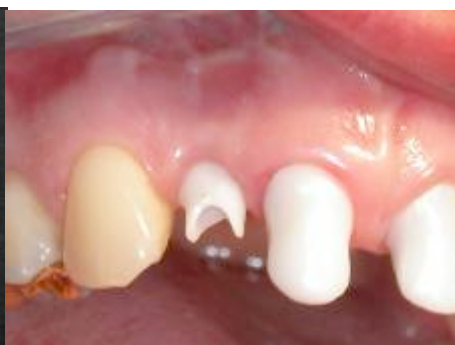
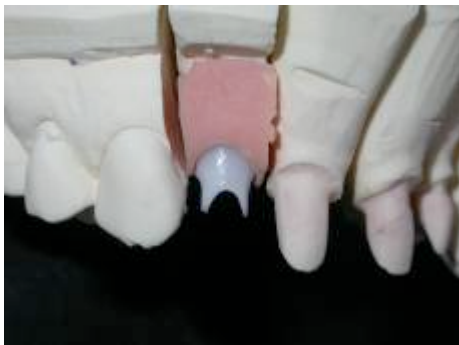
Fig 12 : Préparation du pilier et essai clinique.

Réalisation des restaurations prothétique :

Pour optimiser le résultat esthétique, il a été décidé de réaliser des couronnes Procera. Une première séance permet de contrôler de manière conventionnelle les chapes en oxyde d'alumine réalisées par CFAO, une fois validées, le prothésiste va monter une céramique cosmétique spécifique, de sorte à obtenir des couronnes de formes et teintes compatibles avec l'esthétique et la fonction.

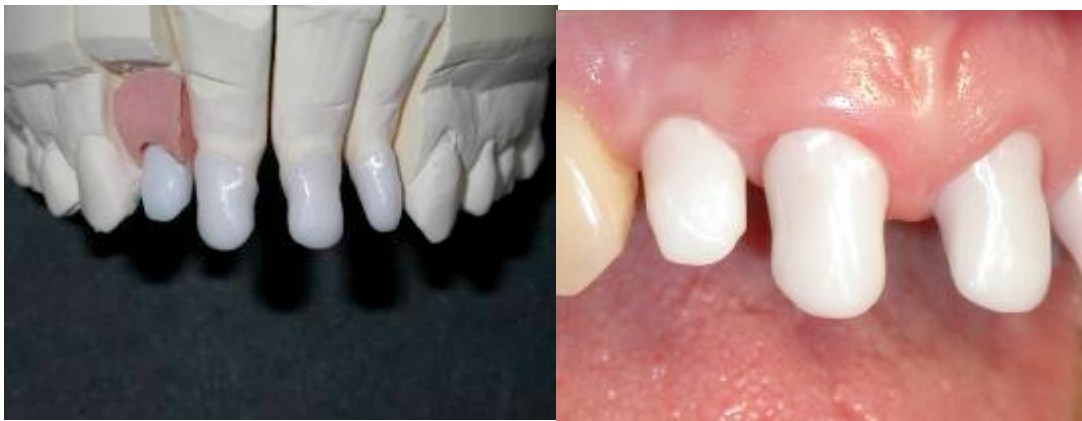
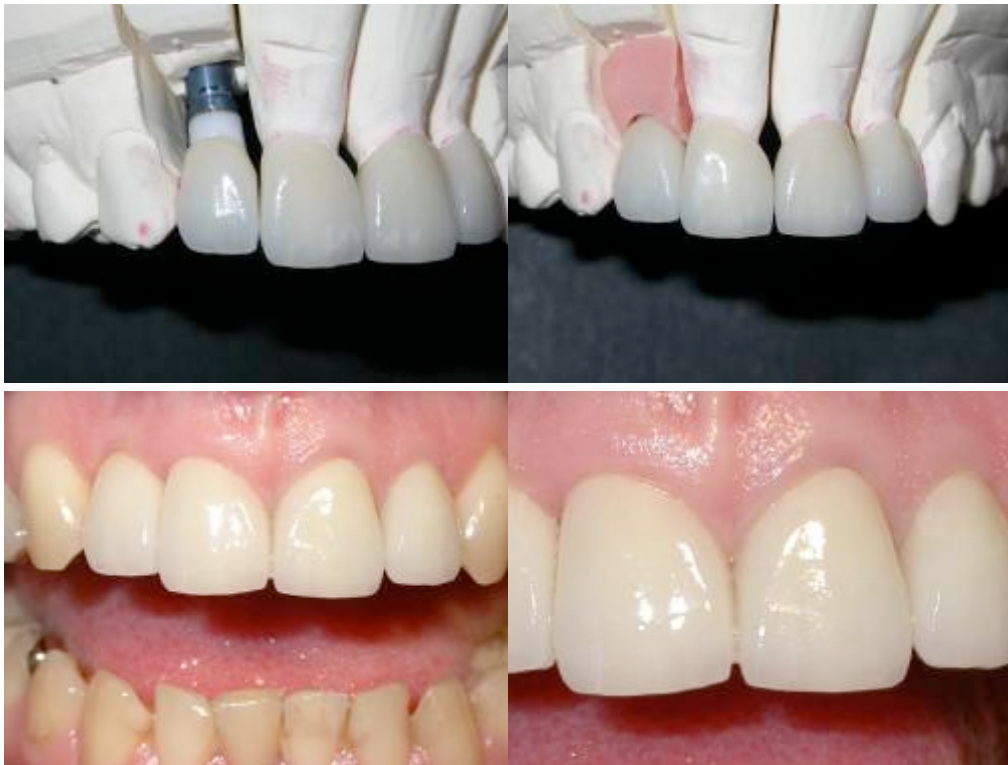
Fig 13 : Essai des chapes sur le modèle et en bouche.



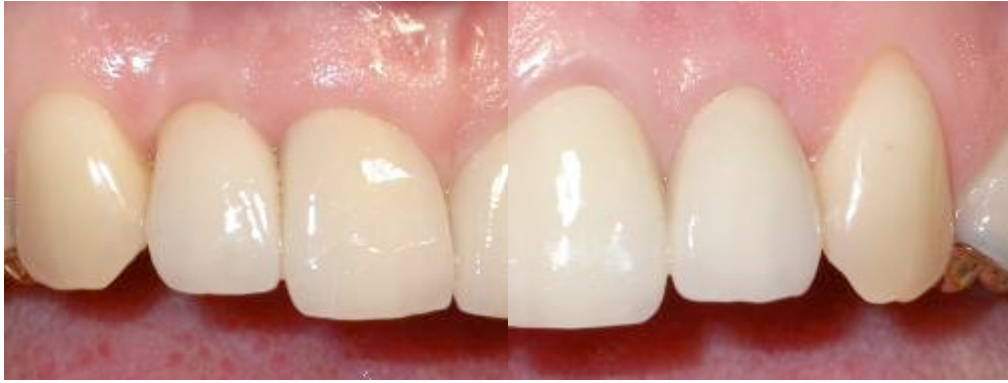

Fig 14 : Restaurations prothétiques sur modèle et après scellement.

L'évolution des techniques de chirurgies implantaire, des piliers prothétiques, des matériaux cosmétique et d'assemblage permet d'optimiser les résultats esthétiques de nos restaurations prothétiques. Chaque étape du plan de traitement doit être menée avec rigueur et une relation étroite doit exister entre les différents protagonistes (praticien prothésiste, chirurgien, technicien de laboratoire).

Remerciements au Dr Henry MARTINEZ pour les étapes chirurgicales et à Alain LECARDONNEL pour les réalisations prothétiques au laboratoire

Bibliographie :

- Belser UC, Mericske-Stern RD, Bernard JP, Taylord TD.** Prosthetic management of the partially-dentate patient with fixed implant restorations. Clin Oral Impl Res 2000; 11:126-145.
- Degorce T, Pennard J.** La prothèse scellée dans le traitement de l'édentement partiel. Concepts cliniques en prothèse implantaire. Ed SNPMD, Paris 2001.
- Degorce T, Chiche F.** Le système implantaire 3i®. Guide clinique. Ed CdP 2005.
- Martinez H.** Bilan pré-implantaire. Point de vue chirurgical. Implant, Vol 11, n°2, 2005.
- Misch EC.** Diagnostic casts, preimplant prosthodontics, treatment prostheses and surgical templates. In Misch CE, Ed. Contemporary Implant Dentistry, St Louis: Mosby, 1999, 135-149.
- Rouach T, Renault P.** Bilan pré-implantaire. Point de vue prothétique. Implant, Vol 11, n°2, 2005.
- Rouach T.** Simplifier la prothèse sur implant avec le pilier Provide™. Implant, Vol 12, n°3, 2006.